UNIVERSIDADE ESTADUAL DE FEIRA DE SANTANA
Autorizada pelo Decreto Federal nº 77.496 de 27/04/76
Recredenciamento pelo Decreto n°17.228 de 25/11/2016
PRÓ-REITORIA DE PESQUISA E PÓS-GRADUAÇÃO
COORDENAÇÃO DE INICIAÇÃO CIENTÍFICA

XXV SEMINÁRIO DE INICIAÇÃO CIENTÍFICA DA UEFS
SEMANA NACIONAL DE CIÊNCIA E TECNOLOGIA - 2021

EFEITOS DA RADIOTERAPIA NO ESTADO PERIODONTAL DE PACIENTES COM CÂNCER DE CABEÇA E PESCOÇO

Fabricio da Silva Ribeiro[1] e Ângela Guimarães Martins[2].
1. Bolsista Probic/UEFS, Graduando em Odontologia, Universidade Estadual de Feira de Santana, e-mail: fabriciosr19@gmail.com
2. Orientador, Departamento de Saúde, Universidade Estadual de Feira de Santana, e-mail: jamguimar@yahoo.com.br

PALAVRAS-CHAVE: Periodontite; cárie; câncer.

INTRODUÇÃO

A radioterapia é uma das opções de tratamento para câncer de cabeça e pescoço, e também é indicado como adjuvante após ressecção do tumor em associação com quimioterapia ou como tratamento paliativo para tumores irressecáveis em estágio tardio (SCHIEGNITZet al., 2014).

Consequentemente, muitos efeitos secundários relacionados à essa modalidade de tratamento podem ocorrer na cavidade, incluindo mucosite, xerostomia, perda de paladar, trismo, perda progressiva da inserção periodontal, cárie dentária, necrose dos tecidos moles e osteorradionecrose (ORN). Esses efeitos podem tornar o tratamento odontológico e processos de pós-reabilitação difíceis (KOGA et al., 2018).

Significante prevalência da periodontite em adultos é frequente e provável que se agrave com o tratamento oncológico (RODRIGUES et al., 2018; SCHUURHUIS et al., 2018). Os pacientes irradiados na região da cabeça e pescoço podem apresentar maior risco de doença periodontal, podendo ter associação à hipossalivação e modificação da microbiota oral; além disso, a periodontite tem sido considerada desencadeador de ORN, principalmente devido ao seu agravamento após a radioterapia (SROUSSI et al., 2017). O efeito local no tecido periodontal quando fração de dose alta é usada envolve alterações na celularidade, vascularização, e potencial reduzido de cicatrização/ remodelação do periodonto.

A odontologia desempenha hoje um papel importante nas diferentes fases terapêuticas contra o câncer, seja na fase que antecede a cirurgia, através de avaliação odontológica prévia e terapia, reduzindo de forma efetiva complicações oriundas de processos infecciosos ou inflamatórios crônicos, bem como, durante e posteriormente ao tratamento do câncer (CARDOSO et al., 2005). Confecção de protocolos de regimes de higiene bucal e cuidados com os pacientes em todas as fases do tratamento antineoplásico conferem resultados favoráveis (SOHN, et al., 2021).

O presente estudo faz parte de um projeto maior que busca analisar a ocorrência das manifestações orais dos pacientes oncológicos submetidos à radioterapia em cabeça e pescoço atendidos nas Clínicas Odontológicas da Universidade Estadual de Feira de Santana, bem como, tratar, prevenir, minimizar as ocorrências de agravos das variadas especialidades odontológicas do paciente submetido à radioterapia, no pré, trans e pós tratamento, inclusive no que se refere a periodontia. Diante disso, o plano de trabalho proposto, torna-se relevante à medida que propõe um acompanhamento criterioso periodontal, visando ampliar ações, oferecer maiores informações e terapias periodontais favorecendo melhores condições de saúde bucal, esperando-se que com as devidas orientações e o acompanhamento odontológico, periodontal desses pacientes as complicações orais sejam minimizadas ou deixem de aparecer, preservando e melhorando a qualidade de vida dos mesmos, favorecendo ainda desenvolvimento de ações que possam beneficiar cada vez mais os indivíduos afetados

MATERIAL E MÉTODOS OU METODOLOGIA (ou equivalente)

Desenho de estudo: Este projeto trata-se de um estudo transversal descritivo, que faz parte do projeto de pesquisa, intitulado MANIFESTAÇÕES ORAIS DA RADIOTERAPIA EM CABEÇA E PESCOÇO, cadastrado na Plataforma Brasil e submetido à avaliação do Comitê de Ética em Pesquisa em Seres Humanos (CEP), atendendo as normas da Resolução 466/12 (BRASIL, 2012). Aprovado com o parecer n0. 2.190.651 e Resolução CONSEPE:135/2017. Tendo como campo de estudo as clínicas odontológicas da UEFS, com pacientes oriundos também da Unidade de Alta Complexidade em Oncologia (UNACON) da Santa Casa de Misericórdia de Feira de Santana e do Centro de Especialidades Odontológicas (CEO): Unidade George Américo.

Critérios de elegibilidade: Inclusão: Indivíduos maiores de 18 anos, que aceitem participar voluntariamente do estudo nas áreas citadas anteriormente; submetidos a radioterapia de cabeça e pescoço; ter no mínimo 4 dentes hígido em boca.

Exclusão: pacientes diagnosticados com câncer de cabeça fora do terço superior da face como, por exemplo, olho e cérebro; gestantes; desdentados; próteses fixas grandes; medicamentos que alteram o tecido periodontal; pacientes que se recusarem a participar.

Coleta de Dados: Os pacientes antes, durante radioterapia e que finalizaram a radioterapia foram avaliados clinicamente com relação ao estado geral de sua cavidade bucal, com avaliação periodontal criteriosa, através de sondagem boca toda. Foram também acompanhados no pós tratamento radioterápico. Todo e qualquer procedimento só foi realizado se os pacientes estivessem em condições favoráveis locais e sistêmicas. Sem ferir qualquer princípio ético ou afetar bem-estar de nosso paciente. As avaliações ocorreram em demanda espontânea, durante o período pré-determinado para coletas descrito em cronograma e acompanhamento pós.

RESULTADOS E/OU DISCUSSÃO (ou Análise e discussão dos resultados)

Pode ser constatado que pacientes diagnosticados com periodontite, apresentaram um estado periodontal piorado após radioterapia. Dos 34 pacientes que compunham a amostra, 78% eram do sexo masculino, com idade variando entre 18 a 89 anos, mediana de 63 anos. A maioria era faioderma (43,8%), analfabeta e/ou que estudaram apenas o ensino fundamental (73,4%). Sobre os hábitos de vida e saúde, 15,7% relataram fumar e 66,7% abandonaram o hábito, sendo que 97,4% dos fumantes e ex-fumantes declararam ter fumado por mais de 10 anos. Além disso, verificou-se que 18% eram etilistas e 64% ex-etilistas, de todos esses, 91,2% usaram bebidas alcoólicas por mais de 10 anos. O Carcinoma de Células Escamosas (CEC) foi o tipo histológico mais frequente (93,2%), tendo a faringe como localização primária mais comum (38,6%).

A frequência de periodontite foi de 81%, sendo a periodontite leve a mais comum (32%), seguida pela forma moderada da doença (30%), sem periodontite 20% e com a forma grave 15% (Gráfico 1).O Índice de Placa Visível (IPV) teve mediana de 54% e o Índice de Sangramento à Sondagem (ISS), mediana de 17%. O tipo mais frequente de biótipo periodontal foi o espesso (75%). 63% da amostra teve seu estado periodontal piorado após radioterapia de cabeça e pescoço, principalmente aqueles que não foram submetidos a preparo prévio odontológico antes do tratamento antoneoplásico.

Gráfico1: Frequência de periodontite.

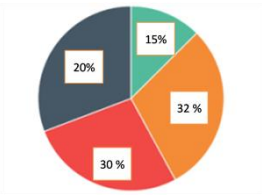

Além disso, devido à pandemia que ocorreu durante o período vigente dessa IC, realizou-se algumas atividades remotas e virtuais em que havia informações publicadas em tecnologia de rede sociais sobre as

alguns efeitos da radioterapia, como por exemplo, a xerostomia De forma que por meio do alcance das publicações digitais através da plataforma digital Instagram conseguiu-se atingir um público de ambos os sexos e variedade de idade, contabilizando uma média estatística de interação de aproximadamente 296 indivíduos.

DISCUSSÃO

Os resultados preliminares deste plano de trabalho indicam que os pacientes oncológicos da amostra estudada apresentam altos Índices de Placa Visível (mediana de 54%), também mostraram alta prevalência de periodontite, sendo que 45% apresentaram às formas de moderada a grave da doença.

Os resultados deste estudo permitiram um maior conhecimento sobre o tema e características que envolvem esses indivíduos.

A presença do cirurgião-dentista capacitado na equipe multiprofissional nos Centros de Oncologia, desde o diagnóstico até a proservação do caso, é fundamental para a manutenção do próprio tratamento oncológico. Apesar de 68,8% dos pacientes com CCP terem realizado o preparo prévio odontológico, uma porção considerável dos pacientes com periodontite não o fez (36,8%), reforçando que uma parte significativa de pacientes com higiene bucal precária, consolidada pela presença de alta mediana de Índice de Placa Visível (IPV) (54%) encontrada neste estudo, ainda não recebem o tratamento odontológico prévio adequado. Esse estado foi acentuado pelo período da pandemia, em que os cuidados presenciais foram minimizados, mesmo com resultados positivos das ações remotas, a ausência dos procedimentos de intervenção bucal teve um impacto negativo, indicando a importância fundamental do cirurgião dentista antes, durante e após o tratamento antineoplásico.

Essa pesquisa permitiu compreender a importância, do cirurgião-dentista, mesmo de forma remota, durante e, sobretudo, antes da terapia radioterápica em pacientes que portam alguma patologia de caráter oncológico na região de cabeça e pescoço. A produção de material informativo de como lidar com a radioterapia e ainda prevenir a infecção do Covid-19 neste pacientes debilitados é ainda mais importante a fim de evitar agravos a saúde geral e bucal. Assim, medidas de instruções de como agir durante atendimento oncológico e o fornecimento das devidas orientações – para paciente e seus familiares- geram benefícios fundamentais. Esses cuidados podem favorecer a condição bucal de nossos pacientes, melhorando o estado periodontal.

CONSIDERAÇÕES FINAIS (ou Conclusão)

Neste estudo foi possível identificar alta frequência de periodontite nos pacientes avaliados, também que o tratamento radioterápico agrava o estado periodontal, principalmente em pacientes com alto índice de placa e não submetidos a tratamento odontológico prévio ao tratamento oncológico. A orientação de autocuidados e acompanhamento dos pacientes permitem um retorno positivo do seu estado bucal. E o acompanhamento odontológico criterioso desses pacientes radioterápicos permite que as complicações orais sejam minimizadas ou deixem de aparecer, evidenciando a importância do cirurgião dentista nas equipes multiprofissionais de Centros de tratamento oncológico.

REFERÊNCIAS

Cardoso, MFA; NovikofF S; Tresso A; Segreto RA; Cervantes, O. Prevenção e controle das seqüelas bucais em pacientes irradiados por tumores de cabeça e pescoço. Radiologia Brasileira. v.38; n.2: 107-115, 2005.

Koga DH, Salvajoli J V., Alves FA. Dental extractionsandradiotherapy in headandneckoncology: Reviewoftheliterature. Oral Diseases. 2008;14:40–4.

Rodrigues RB, Soares CJ, Junior PCS, Lara VC, Arana-Chavez VE, Novais VR. Influenceofradiotherapyonthedentinpropertiesandbondstrength. Clinical Oral Investigations. 2018;22:875-83.

Sohn, Hae-Ok et al. Effects of the professional oral care management program on patients with head and neck cancer after radiotherapy: A 12-month follow-up. Journal of Dental Sciences, v. 16, n. 1, p. 453-459, 2021.

Schiegnitz E, Al-Nawas B, Kämmerer PW, Grötz KA. Oral rehabilitationwith dental implants in irradiatedpatients: A meta-analysisonimplantsurvival. Clinical Oral Investigations. 2014;18:687–98.

Schuurhuis JM, Stokman MA, Witjes MJH, Reintsema H, Langendijk JA, Vissink A, et al. Patientswithadvanced periodontal diseasebeforeintensity-modulatedradiationtherapy are pronetodevelopbonehealingproblems: a 2-year prospective follow-up study. SupportiveCare in Cancer. 2018;26:1133-42.

Sroussi HY, Epstein JB, Bensadoun RJ, Saunders DP, Lalla RV, Migliorati CA, et al. Common oral complicationsofheadandneckcancerradiationtherapy: Mucositis, infections, saliva change, fibrosis, sensorydysfunctions, dental caries, periodontal disease, andosteoradionecrosis. CancerMedicine.2017;6:2918-31.