UNIVERSIDADE ESTADUAL DE FEIRA DE SANTANA
Autorizada pelo Decreto Federal nº 77.496 de 27/04/76
Recredenciamento pelo Decreto nº17.228 de 25/11/2016
PRÓ-REITORIA DE PESQUISA E PÓS-GRADUAÇÃO
COORDENAÇÃO DE INICIAÇÃO CIENTÍFICA

XXV SEMINÁRIO DE INICIAÇÃO CIENTÍFICA DA UEFS SEMANA NACIONAL DE CIÊNCIA E TECNOLOGIA - 2021

LESÕES ORAIS VERRUCOSAS ASSOCIADAS À INFECÇÃO PRÉVIA PELO PAPILOMAVÍRUS HUMANO (HPV) EM INDIVÍDUOS DIAGNOSTICADOS NO CENTRO DE REFERÊNCIA EM LESÕES BUCAIS DA UEFS

José Inácio Da Silva Neto[1]; Maria Emilia Santos Pereira Ramos[2]; Tarsila de Carvalho Freitas Ramos[3]

1. Bolsista PIBIC/CNPq, Graduando em Odontologia, Universidade Estadual de Feira de Santana, e-mail: neto.inacio@hotmail.com
2. Orientador, Departamento de Saúde, Universidade Estadual de Feira de Santana, e-mail: maemilia1@uol.com.br
3. Participante do núcleo de Câncer Oral, Departamento de Saúde, Universidade Estadual de Feira de Santana, e-mail professoratarsila@gmail.com

PALAVRAS-CHAVE (três): HPV, Câncer oral; lesões verrucosas

Introdução:

A cavidade oral é revestida por uma mucosa constituída por epitélio escamoso estratificado, estando suscetível a diversas patogenias, dentre elas, as lesões verrucosas, dentre essas lesões estão o papiloma escamoso, condiloma acuminado, verruga vulgar, hiperplasia epitelial focal, de caráter benigno e o carcinoma epidermoide e carcinoma verrucoso de caráter maligno, essas lesões podem aparecer em qualquer área da mucosa oral, ceratinizada ou não-ceratinizada, apresentando características clínicas semelhantes como crescimento exofítico e superfície irregular, possuindo diferentes taxas de recidivas. Estudos comprovam que essas lesões possui uma relação com o papilomavírus humano (HPV). Baseado no que foi exposto, esse estudo teve como objetivo Identificar possível correlação entre lesões orais verrucosas e infecção prévia pelo papilomavírus humano (HPV) dos pacientes que foram atendidos no Centro de Referência em Lesões Bucais (CRLB) de Feira de Santana nos anos de 2005 e 2020, observando também a existência de recidivas dessas lesões.

A fim de Traçar perfil epidemiológico dos pacientes acometidos por lesões verrucosas orais; correlacionar às lesões diagnosticadas com infecção prévia por HPV; identificar se houve recidiva das lesões diagnosticadas; identificar novas lesões de caráter verrucoso; identificar a proporção de casos existentes com recidiva das lesões verrucosas orais quando comparados à população brasileira e mundial; identificar os

sítios de predileção e quais houve recidivas; identificar características mais prevalentes das lesões; observar se houve mudanças nos perfis epidemiológicos durantes os anos; confrontar os achados da população estudada com a descrito com a literatura e documentar os resultados encontrados no meio científico e acadêmico.

Materiais e métodos:

Foi realizado um estudo retrospectivo, observacional, com a revisão de prontuários clínicos odontológicos no CRLB entre 2005 e 2020, utilizados, também, fichas de requisição para exame e laudos histopatológicos. Projeto de pesquisa aprovado pelo Comitê de Ética em Pesquisa em Seres Humanos (CEP) da UEFS sob Protocolo Nº 015/2008 CAAE: 0015.0.059.000-08.

Resultados e Discussão:

Foram encontrados 65 prontuários com diagnostico de lesões orais verrucosas, sendo o papiloma verrucoso o mais frequente entre essas lesões com 55 do total de casos encontrados, que corresponde há 84,6% das lesões diagnosticadas no Centro de Referência de Lesões Bucais UEFS, seguido do carcinoma verrucoso e da verruga vulgar com 03 casos cada correspondendo 4,6%, foram encontrados 02 casos do condiloma acuminado e 02 casos do carcinoma epidermoide, correspondendo 3,1% do total das lesões (Tabela 01). Dentre as lesões orais verrucosas associadas ao HPV o papiloma verrucoso se encontra como a mais prevalente, corroborando com os estudos de Betz (2019), Silva (2016), Syrjänen (2018).

Tabela 01: Porcentagem e frequência das lesões orais verrucosas

Lesão	Frequência	Porcentagem (%)
Carcinoma verrucoso	03	4,6
Condiloma acuminado	02	3,1
Papiloma verrucoso	55	84,6
Verruga vulgar	03	4,6
Hiperplasia epitelial focal	00	0
Carcinoma epidermoide	02	3,1
Total	65	100

Fonte: Prontuários e fichas de biópsia dos pacientes atendidos no CRLB no período de 2005-2020

Relacionadas às características mais relevantes dessas lesões, 75,4% (n=36) das lesões apresentavam superfície rugosas e 25,0% (n=12) superfícies lisas. Relacionado à cor, 56,15% (n=32) das lesões eram róseas, 28,07% (n=16) eram brancas, 10,53% (n=06) eram de cor vermelha, 3,50% (n=02) apresentavam se na cor negra e 1,75% (n=01) na cor azul. Quando analisado a lesão fundamental a pápula foi a mais frequente com 44,44% (n=24) das lesões, seguido do nódulo com 42,60% (n=23), tumor com 7,41%

(n=04) e a macula, placa e bolha com 1,85% (n=01). Essas características corroboram com os estudos de Neville (2016), Testi, et al. (2016), Silva (2016), que descrevem as lesões orais verrucosas normalmente se apresentam como pápulas ou nódulos de superfícies rugosas e cor rósea ou branca.

Em relação aos sítios de predileção, 30,7% (n=19) das lesões foram encontradas em língua, seguido do lábio com 24,8% (n=16) e do palato 22,6% (n=14), 11,3% (n=07) delas foram encontradas em mucosa jugal, 6,4% (n=04) localizavam-se na gengiva, a mandíbula e rebordo alveolar tiveram 01 caso cada correspondendo há 1,6% (Gráfico 01). Esses dados corroboram com os estudos de Silva (2016), Neville (2016), Pinã et a.l (2019), Betz, (2019), Whitefield. et al (2018), onde relatam a maior frequência dessas lesões em língua, palato e lábio.

Gráfico 01: Porcentagem e frequência dos sítios de predileção

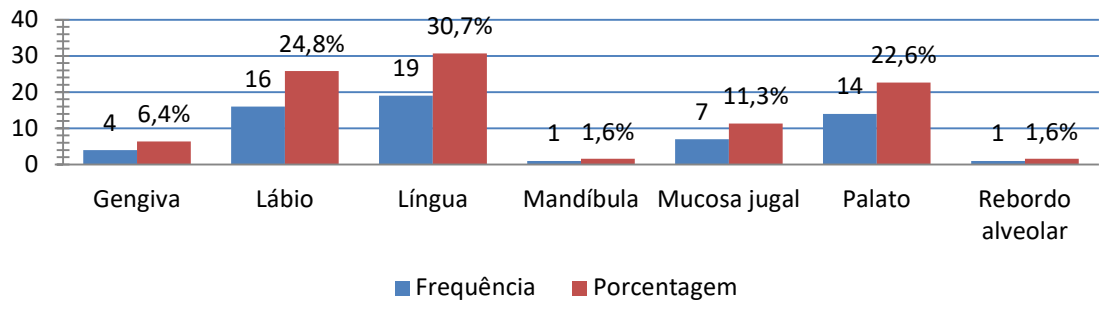

Fonte: Prontuários e fichas de biópsia dos pacientes atendidos no CRLB no período de 2005-2020

De acordo com a literatura, o número de lesões é um fator preponderante para à recorrência das lesões papilomatosas, lesões múltiplas tendem apresentar uma alta taxa de recidivas (Galletti et al. 2021), sendo dessa forma um dado a ser priorizado no planejamento de proservação do caso. O papiloma escamoso possui recidiva improvável, por outro lado, a taxa de recidiva para essa entidade pode aumentar devido a diferentes tipos de tratamentos, principalmente aqueles onde a lesão não é removida completamente (Toledano-Serrabona et al. 2019). Segundo Luria (2021), de um modo geral, as verrugas possuem recorrência comum, devido a sua forma de transmissão na maioria da população, mesmo existindo muito tratamentos. No que diz respeito à hiperplasia epitelial focal, essa possui uma taxa de recidiva baixa quando comparadas as demais lesões verrucosas (Bendtsen et al. 2021). O carcinoma espinocelular possui alta taxa de recidiva, sendo essa influenciada por diversos fatores como extensão da lesão, profundidade e idade do paciente (Hashmi et al. 2020). Quanto a recorrência do carcinoma verrucoso varia entre 30% a 50% entre estudos, o que nos alerta quanto a real necessidade de acompanhar os pacientes por períodos mais longos (Rodrigues-

Fernandes et al. 2021). Nos prontuários analisados não foram encontrados dados referentes a recidivas dos casos diagnósticos e tratados pelo CRLB-UEFS. Nem há registros sobre a presença de infecção prévia por HPV e a presença de lesões verrucosas. Devido o período pandêmico e o não funcionamento das atividades presenciais, não foi possível identificar se da última consulta de acompanhamento realizada pelo paciente na UEFS até os dias atuais houve alguma recidiva dessas lesões.

Conclusões

A lesão mais prevalente foi o papiloma verrucoso com 84,6% (n=55) do total de casos observados, atingindo principalmente os lábios, língua e palato, apresentando-se como pápulas ou nódulos de superfícies rugosas de cor rósea, e de baixo índice de recidiva quando removido completamente com margens de segurança. Para as lesões verrucosas existem uma íntima relação entre recidiva e uma série de fatores que influenciam essas taxas, como tamanho da lesão, idade do paciente, profundidade da lesão, e tratamento instituído, devendo ser planejado consultas periódicas de acompanhamento. Nos prontuários analisados não foram encontrados registros sobre a presença de infecção prévia por HPV. Atualmente torna-se imperioso mais estudos relacionados aos índices de recorrência, e como minorá-los, além de maiores estudos sobre a correlação entre infecção prévia por HPV e lesões verrucosas orais.

Referências:

- Betz, S. J. "HPV-Related Papillary Lesions of the Oral Mucosa: A Review." Patologia de cabeça e pescoço vol. 13,1 (2019): 80-90. doi: 10.1007 / s12105-019-01003-7
- Bendtsen S.K, et al. Focal Epithelial Hyperplasia. *Vírus* . 2021; 13 (8): 1529. Publicado em 2 de agosto de 2021. doi: 10.3390 / v13081529
- Galletti, B.; et al. Cirurgia por Radiofrequência VS Cold para Tratamento de Lesões Papilomatosas Orais. Iran J Otorhinolaryngol . 2021; 33 (115): 87-91. doi: 10.22038 / ijorl.2020.38177.2256
- Hashmi, A. A.; et al. Recorrência e sobrevivência livre de doença em carcinoma de células escamosas de cabeça e pescoço após ressecção livre de margem em seção congelada: uma perspectiva institucional. Cureus . 2020; 12 (11): e11385. Publicado em 8 de novembro de 2020. Doi: 10.7759 / cureus.11385
- Lopes, L. M.; et al. Manifestações bucais, transmissão e conduta do cirurgião dentista no tratamento de pacientes portadores de HPV. In: I Jornada Odontológica da Liga de Diagnóstico Oral e Maxilofacial, Maceió: UFAL, 2018.
- Luria L, Cardoza-Favarato G. Human Papillomavirus. In: StatPearls. Treasure Island (FL): StatPearls Publishing; January 24, 2021
- Neville, B.W.; et al. 2016. Patologia Oral e Maxilofacial. 4. Ed. Rio de Janeiro: Elsevier.
- Rodrigues-Fernandes C.I, et al. Oral verrucous carcinoma manifesting as proliferative verrucous leukoplakia. *Oral Oncol*. 2021;116:105144. doi:10.1016/j.oraloncology.2020.105144
- Silva, E. J. et al. Considerações Relacionadas ao Diagnóstico e Tratamento do Papilomavírus Humano (HPV) em Cavidade Oral. Rev. Odontol. Univ. São Paulo, v. 28, n. 2, p. 117-25, mai-ago, 2016.
- Syrjänen, S. "Manifestações orais de infecções por papilomavírus humano." Jornal europeu de ciências orais vol. 126 Suplemento 1, Suplemento 1 (2018): 49-66. doi: 10.1111 / eos.12538
- Testi, D et al. "HPV e lesões orais: possibilidades preventivas, vacinas e diagnóstico precoce de lesões malignas." *ORAL &* implantology vol. 8,2-3 45-51. 25 de julho de 2016, doi: 10.11138 / orl / 2015.8.2.045
- Toledano-Serrabona, J.; et al. Taxa de recorrência de papiloma de células escamosas oral após excisão com bisturi cirúrgico ou terapia a laser: Um estudo de coorte retrospectivo. Med Oral Patol Oral Cir Bucal . 2019; 24 (4): e433-e437. Publicado em 1º de julho de 2019 doi: 10.4317 / medoral.22943
- Whitefield, S.; et alI. The Spectrum of Oral Lesions Presenting Clinically With Papillary-Verrucous Features. Journal of oral and maxillofacial surgery : official journal of the American Association of Oral and Maxillofacial Surgeons. 2018;76(3):545-552. doi:10.1016/j.joms.2017.08.030